Échographie mammaire

Documentation photo au verso

Indication

Ménopause	pré-ménopausique ☐ post-ménopausique ☐
Hormones	aucune ☐ substitution, tamoxifen, ... ☐ médicament:
Lésion à la palpation ou à la mammographie	aucune ☐
Patiente à risque	st. après cancer du sein ☐ anamnèse familiale ☐ prolifération avec atypies ☐ DCIS/LCIS ☐ autre cancer (utérus, ovaire, colon) ☐ autre ☐
Contrôle	du _____

Diagnostic

Dimension(s)

	1. lésion		**2. lésion**
	_____ mm		_____ mm
x	_____ mm	x	_____ mm
x	_____ mm	x	_____ mm

	3. lésion		**4. lésion**
	_____ mm		_____ mm
x	_____ mm	x	_____ mm
x	_____ mm	x	_____ mm

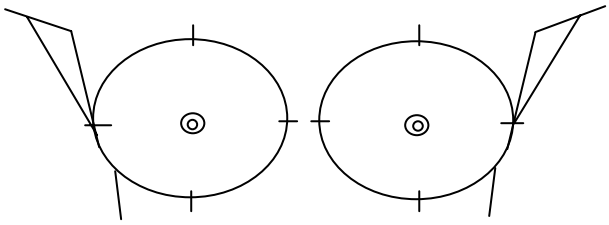

		1.	**2.**	**3.**	**4. lésion**		**1.**	**2.**	**3.**	**4. lésion**
Forme :	ronde/ovale	☐	☐	☐	☐	irrégulière	☐	☐	☐	☐
Contour :	lisse	☐	☐	☐	☐	irrégulier	☐	☐	☐	☐
Échos:	pauvre en	☐	☐	☐	☐	riche en	☐	☐	☐	☐
Caractère des échos:	homogène	☐	☐	☐	☐	hétérogène	☐	☐	☐	☐
Possib. de compression:	présente	☐	☐	☐	☐	absente	☐	☐	☐	☐
Comp. post. de l'ultrason:	augmentée	☐	☐	☐	☐	diminuée	☐	☐	☐	☐
Ombre périph. latérale:	présente	☐	☐	☐	☐	absente	☐	☐	☐	☐
Transf. de l'archit. adj.:	absente	☐	☐	☐	☐	présente	☐	☐	☐	☐
Suspicion de carcinome:	non	☐	☐	☐	☐	oui	☐	☐	☐	☐

Lors de suspicion de carcinome infiltration de la peau non ☐ oui ☐ infiltration du muscle non ☐ oui ☐

ganglions axillaires non ☐ oui ☐ pathologiques ☐

description supplémentaire au verso

Diagnostic

☐ Examen mammaire sans particularité, correspondant à l'âge

Lors de contrôle: stationnaire ☐ progression ☐ régression ☐

Recommandations

contrôle ☐ mammographie ☐ IRM ☐ ponction à l'aiguille fine ☐ micro biopsie ☐ tru-cut ☐ excision ☐

Date: _____ **Examinateur:** _____ **Signature:** _____

Copyright by SGUM GG 2000, GBe/MBa

Autres lésions

Image et/ou texte

Copyright by SGUM GG 2000, GBe/MBa